VIII. Východoslovenský bioptický seminár

Golden Royal hotel, 27-28.4.2018, Košice

MUDr. Juraj Marcinek, PhD.

Prípad SD-IAP 666

Ústav patologickej anatómie a Konzultačné centrum hematopatológie UNM a JLF UK

VIII. Východoslovenský bioptický seminár

Golden Royal hotel, 27-28.4.2018, Košice

MUDr. Juraj Marcinek, PhD.

666

Ústav patologickej anatómie a Konzultačné centrum hematopatológie UNM a JLF UK

- pitva 56 ročnej ženy
- klinika: 5 mesačná anamnéza postupného rozvoja poruchy reči, zraku a chôdze

  neskôr porucha vedomia až komatózny stav s epileptickými záchvatmi, 4 komorový hydrocefalus s drenážou

  rozvoj bronchopneumónie s ARDS a UPV

  opakované trombózy artérií pravej hornej končatiny a vena saphena l.sin. s trombektómiami

  terminálne ferbrilný a septický stav s epileptickými záchvatmi

  exitus letalis
- klinická diagnóza: demyelinizačné ochorenie CNS, susp. autoimúnna encefalitída

- vonkajšia obhliadka: bez závažnejších patologických zmie
- vnútorná obhliadka:

  pľúca – bilaterálna bronchopneumónia a infarkty (700g l.dx., 640g l.sin.)

  srdce – mierna dilatácia oboch komôr

  pečeň – väčšia (1870g), tuhšej konzistencie, centrolobulárne nekrózy

  slezina – akútna venostáza (90g)

  prsníky – fibrocystická choroba

  st.p. hysterektomii, adnexektomii a appendektomii

  ostatné orgány – bez závažnejších patologických zmien

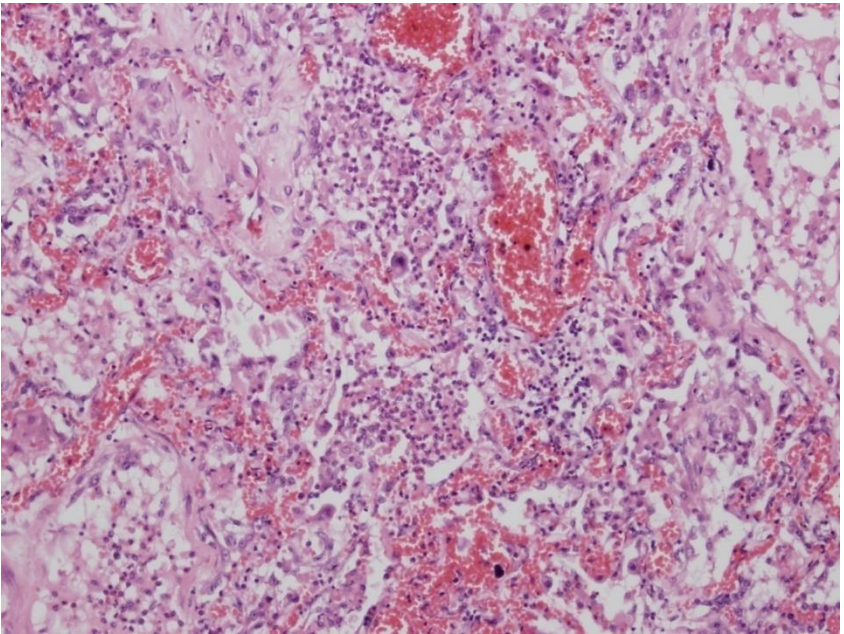

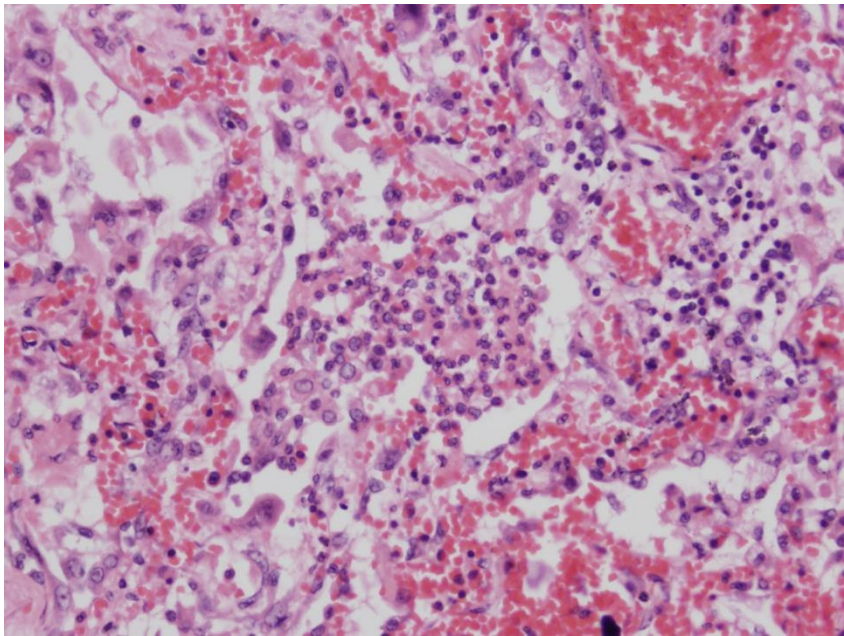

- mozog: edematózne presiaknutý (1170g)

  vo frontálnom laloku ľavej hemisféry ložisko robredlého parenchýmu s tvorbou dutiny (priemer 1cm) komunikujúcej s postrannou mozgovou komorou

  v bielej hmote parietálneho laloka ľavej hemisféry ložisko mäkkšieho parenchýmu (priemer cca 8mm)

  dilatácia mozogových komôr s čírym likvorom

  bez iných ložiskových zmien, mozoček bpn.

L
P
L
P
L
P

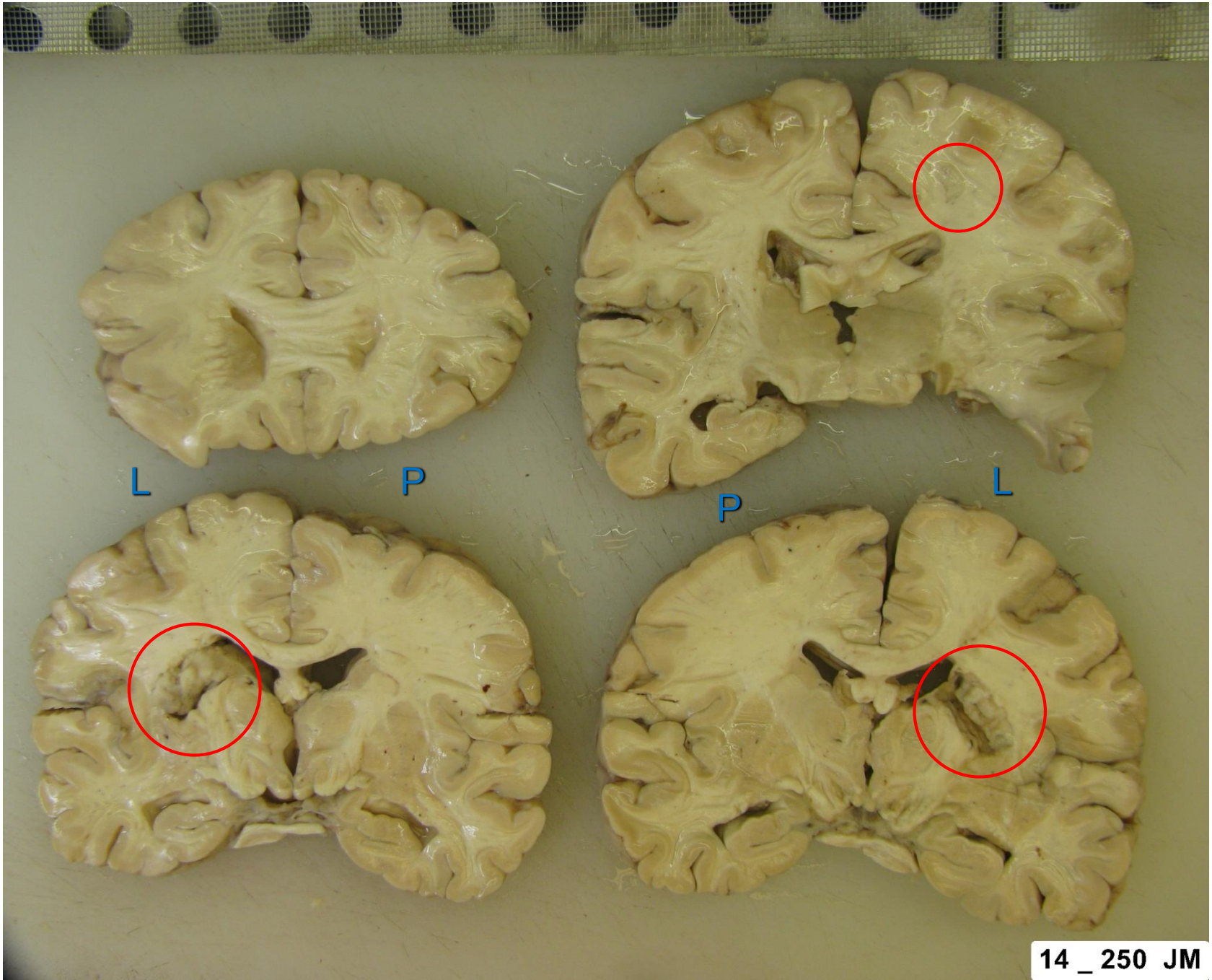
L
P
P
L
14 _ 250 JM

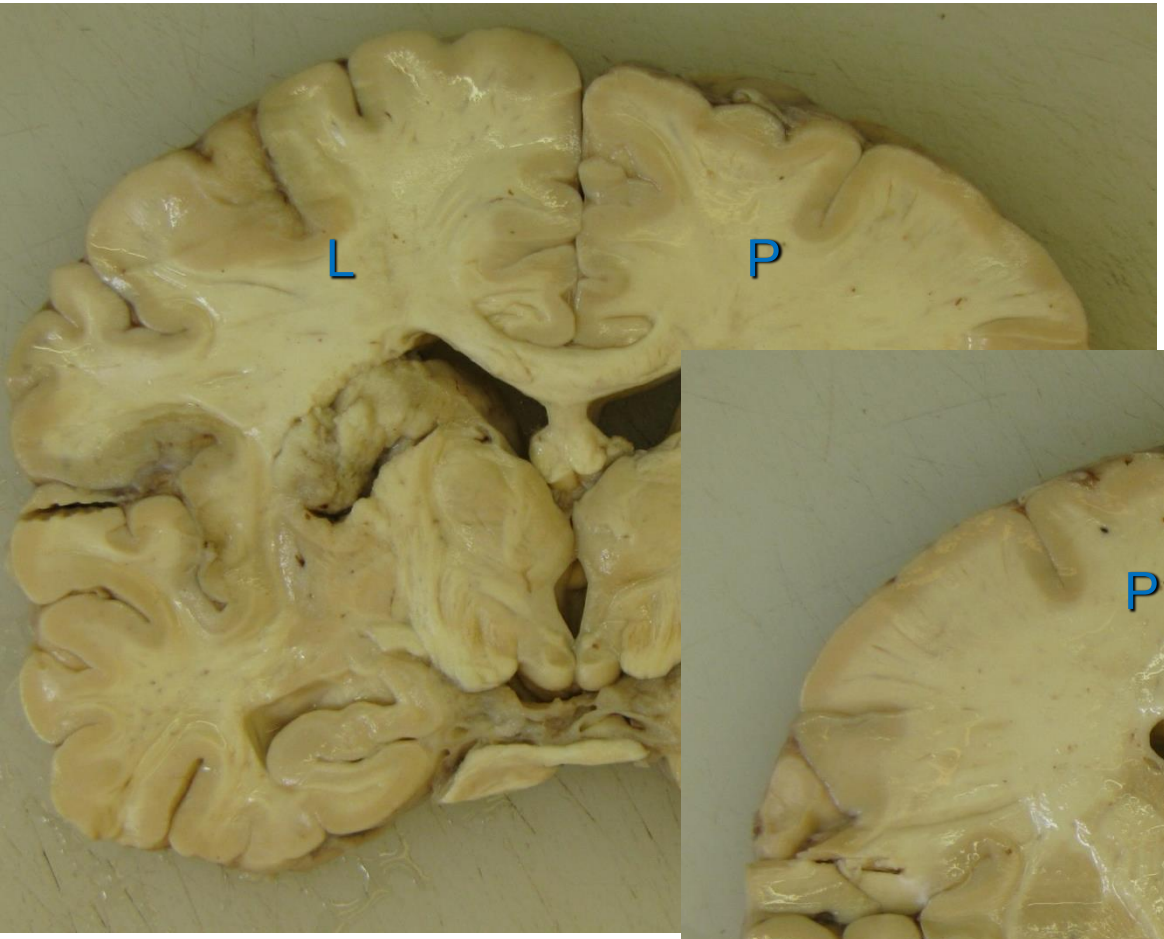
L
P

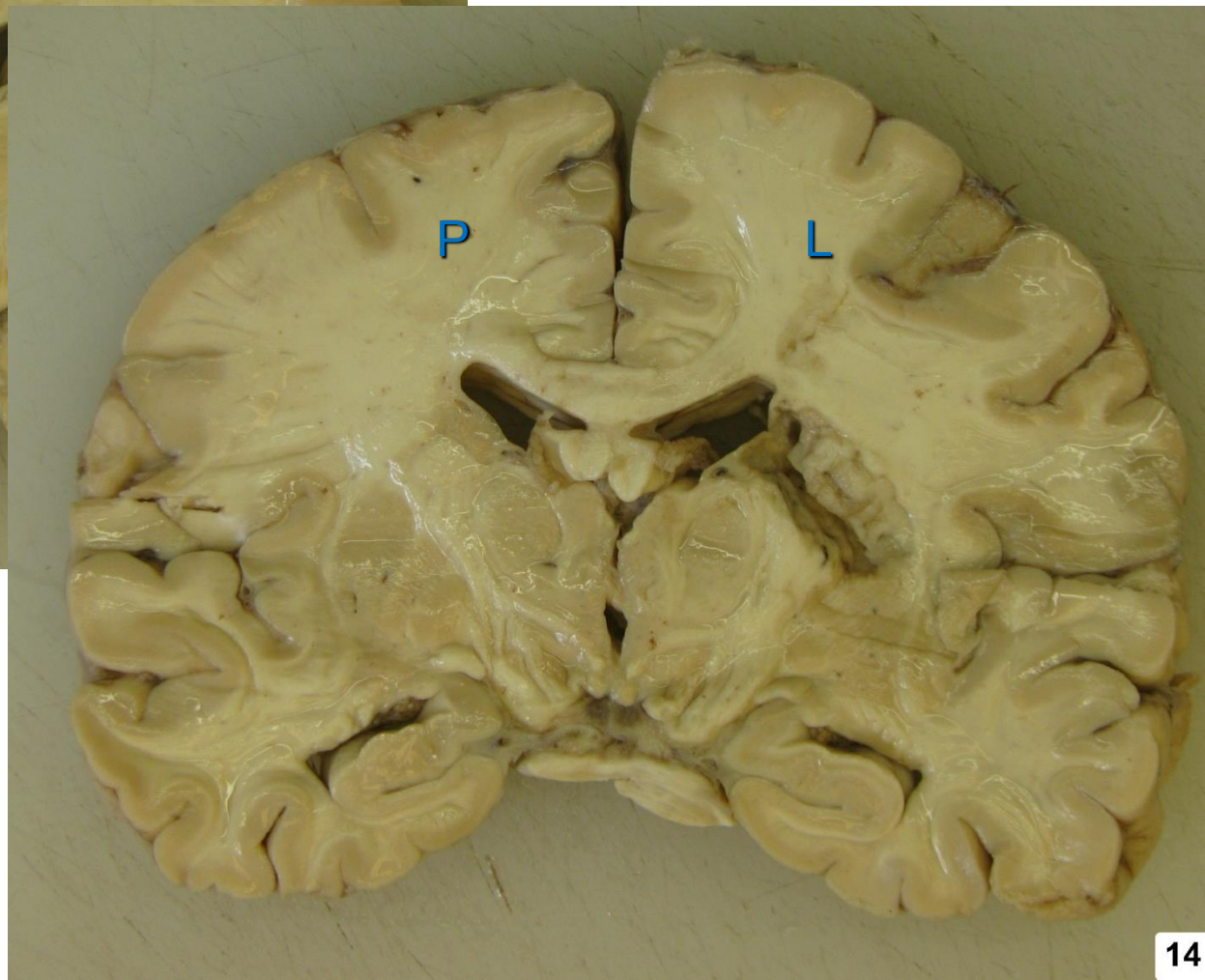
P
L

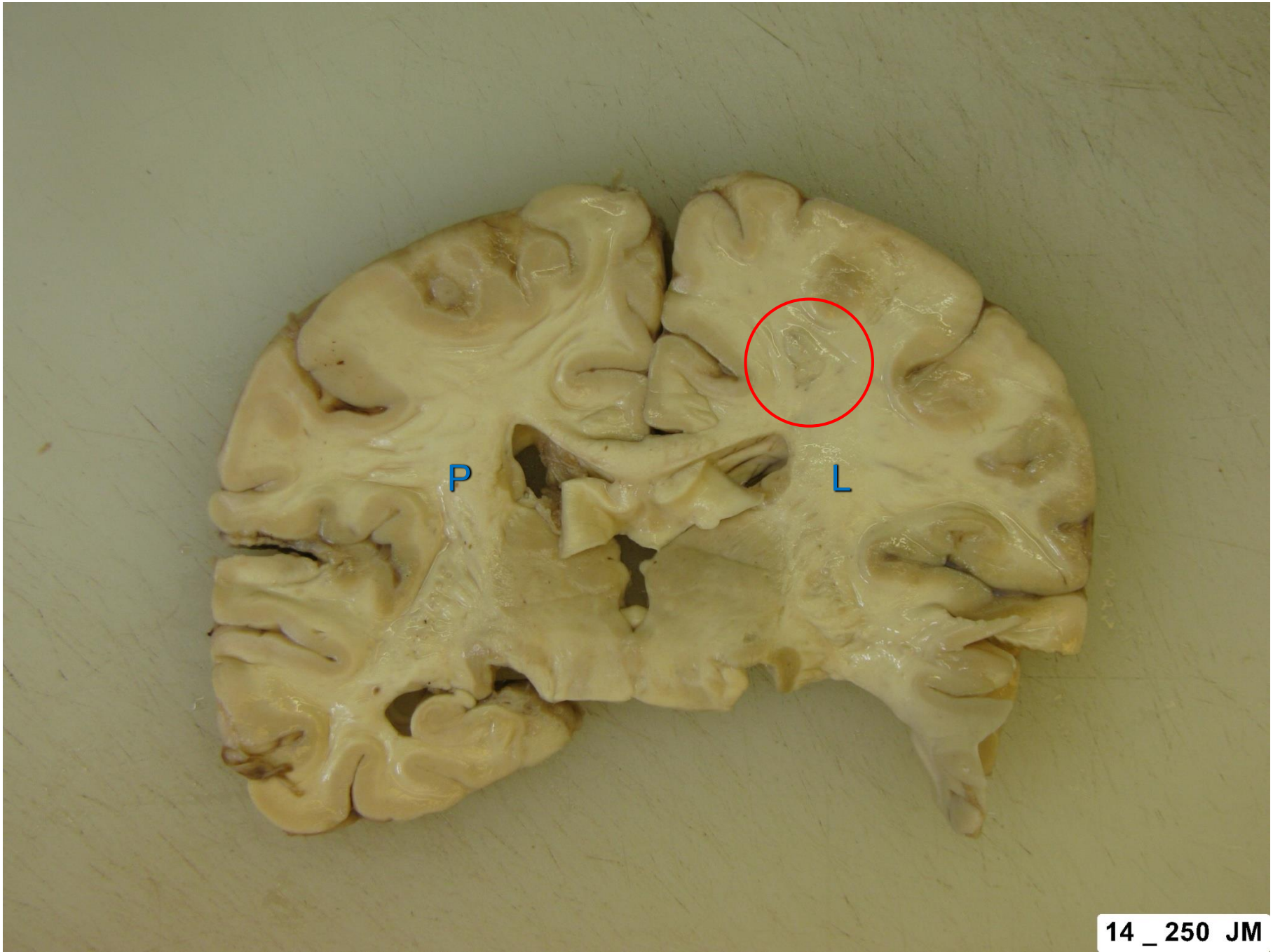
P
L
14 _ 250 JM

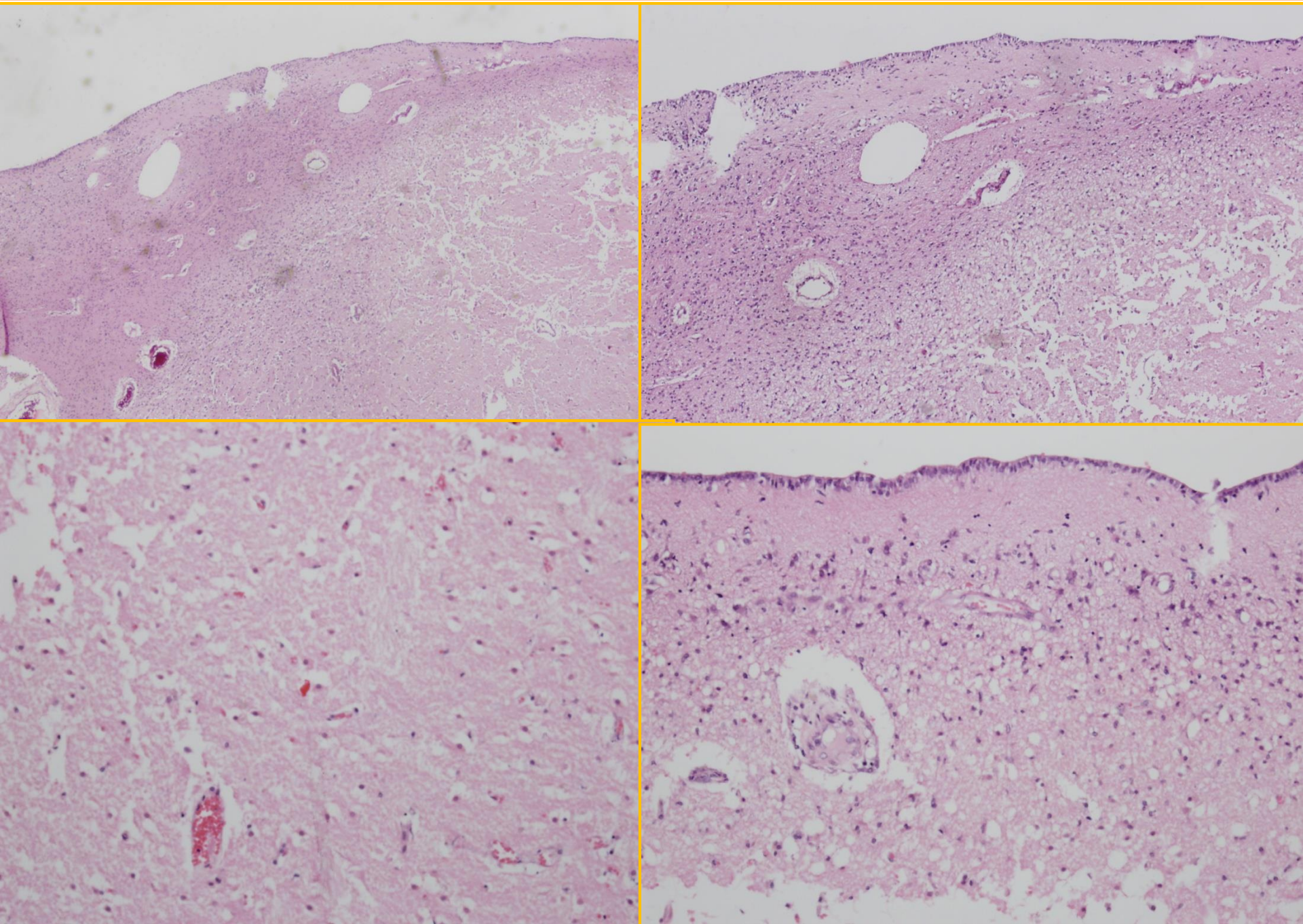

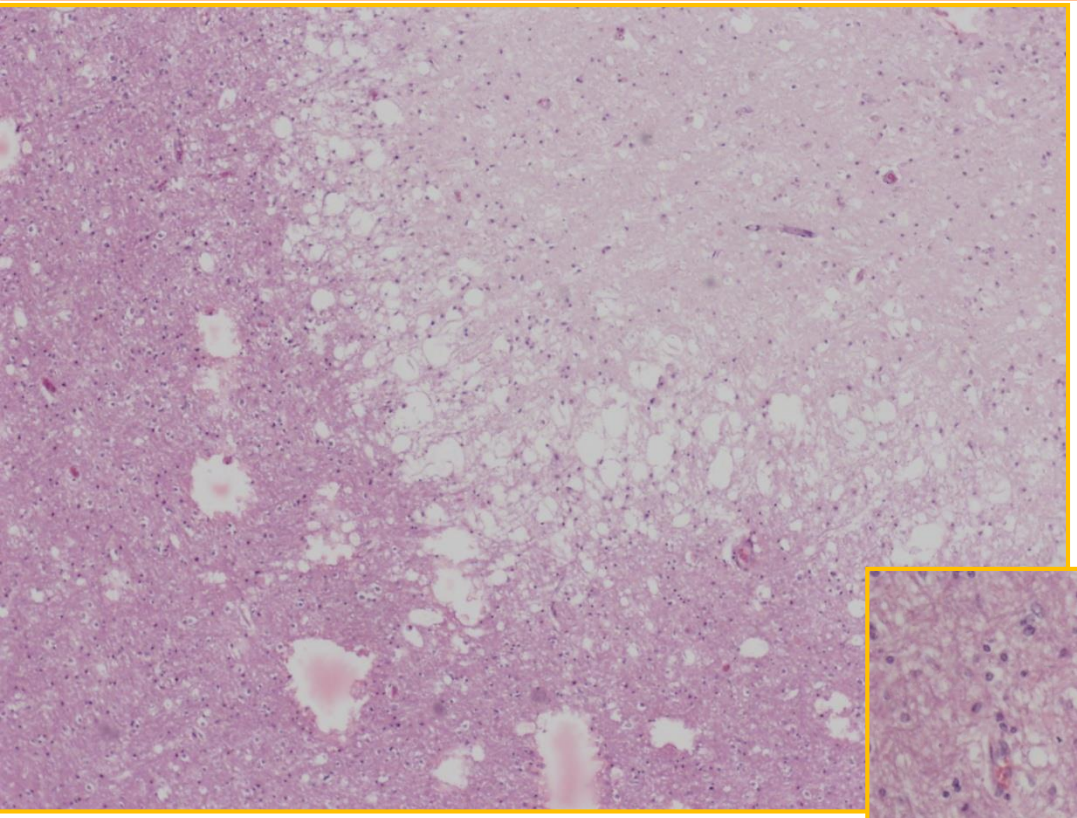

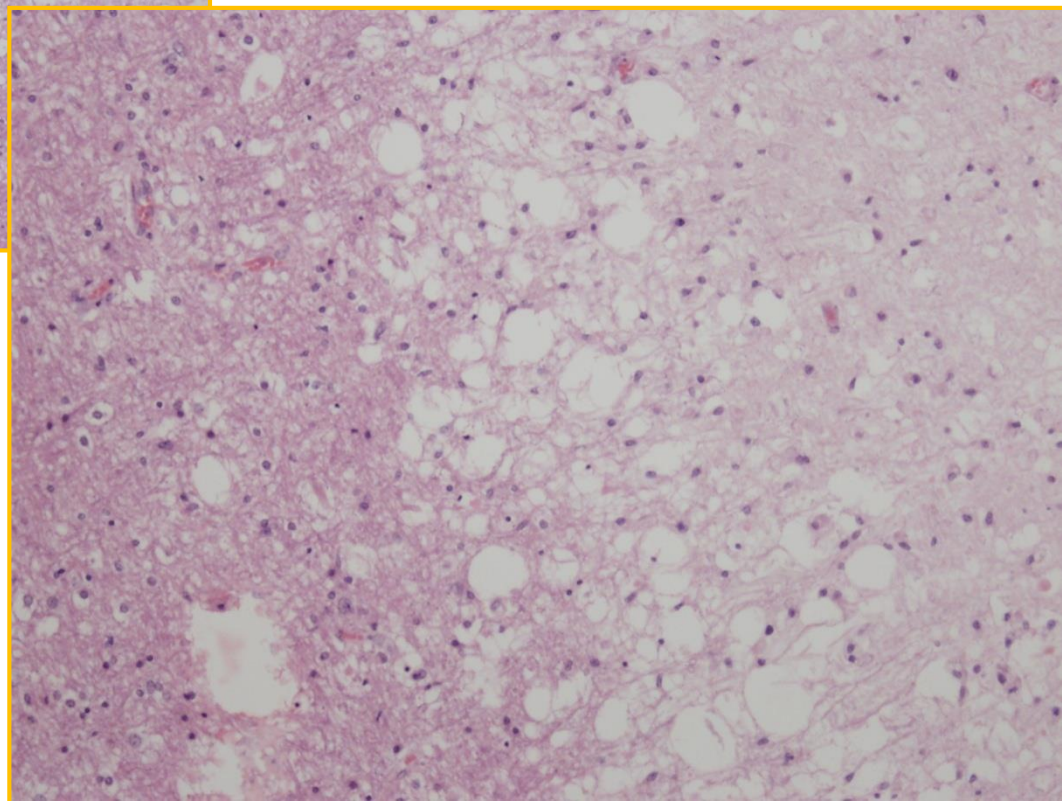

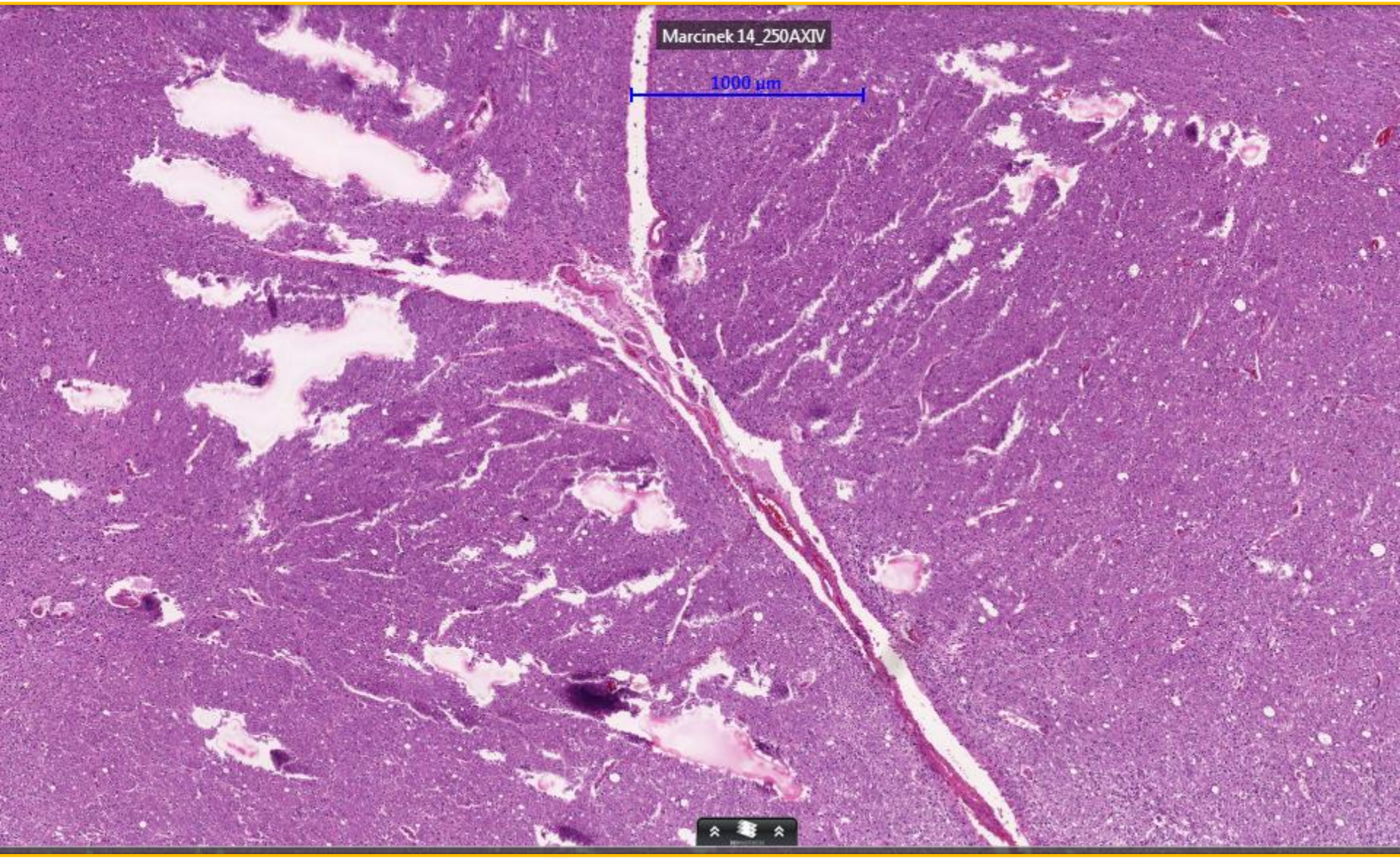
Marcinek 14_250AXIV
1000 µm

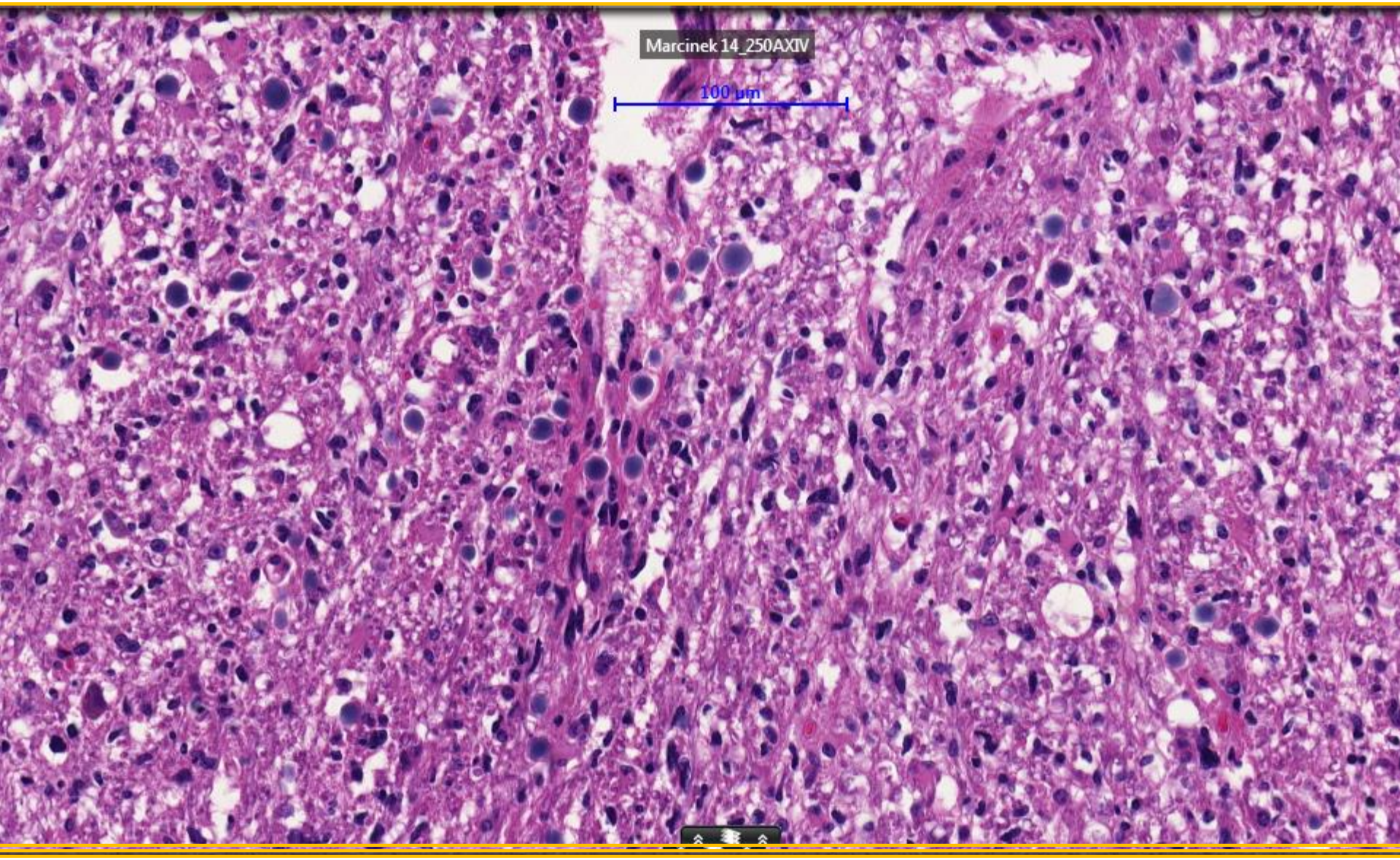
Marcinek 14_250AXIV
100 µm

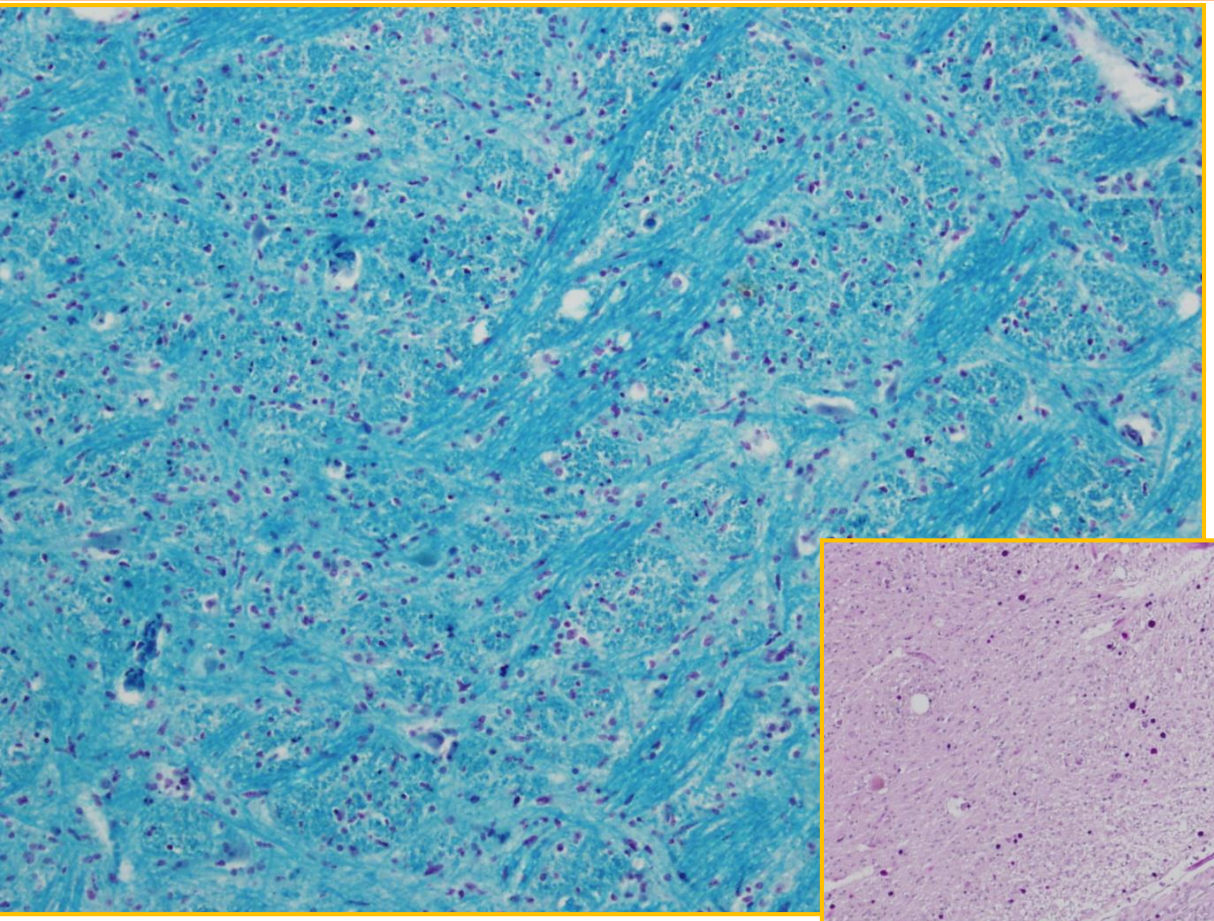

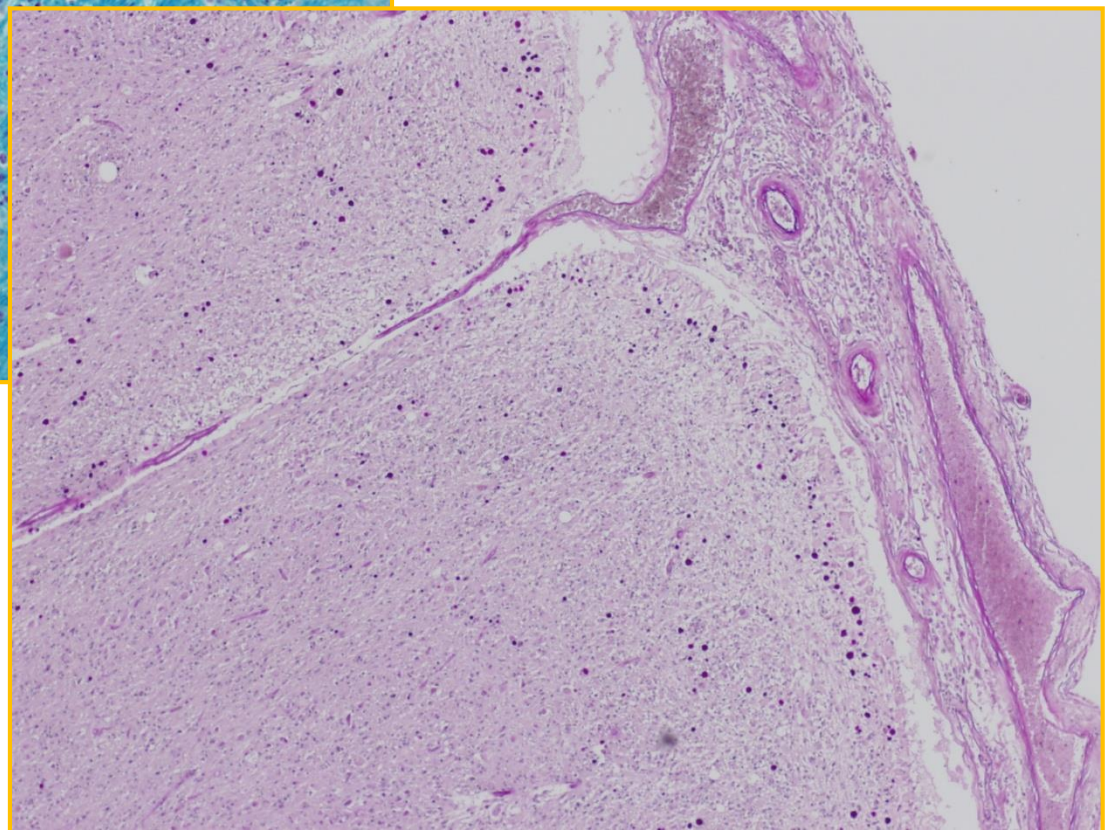

Marcinek 14_250AXIV
1000 µm

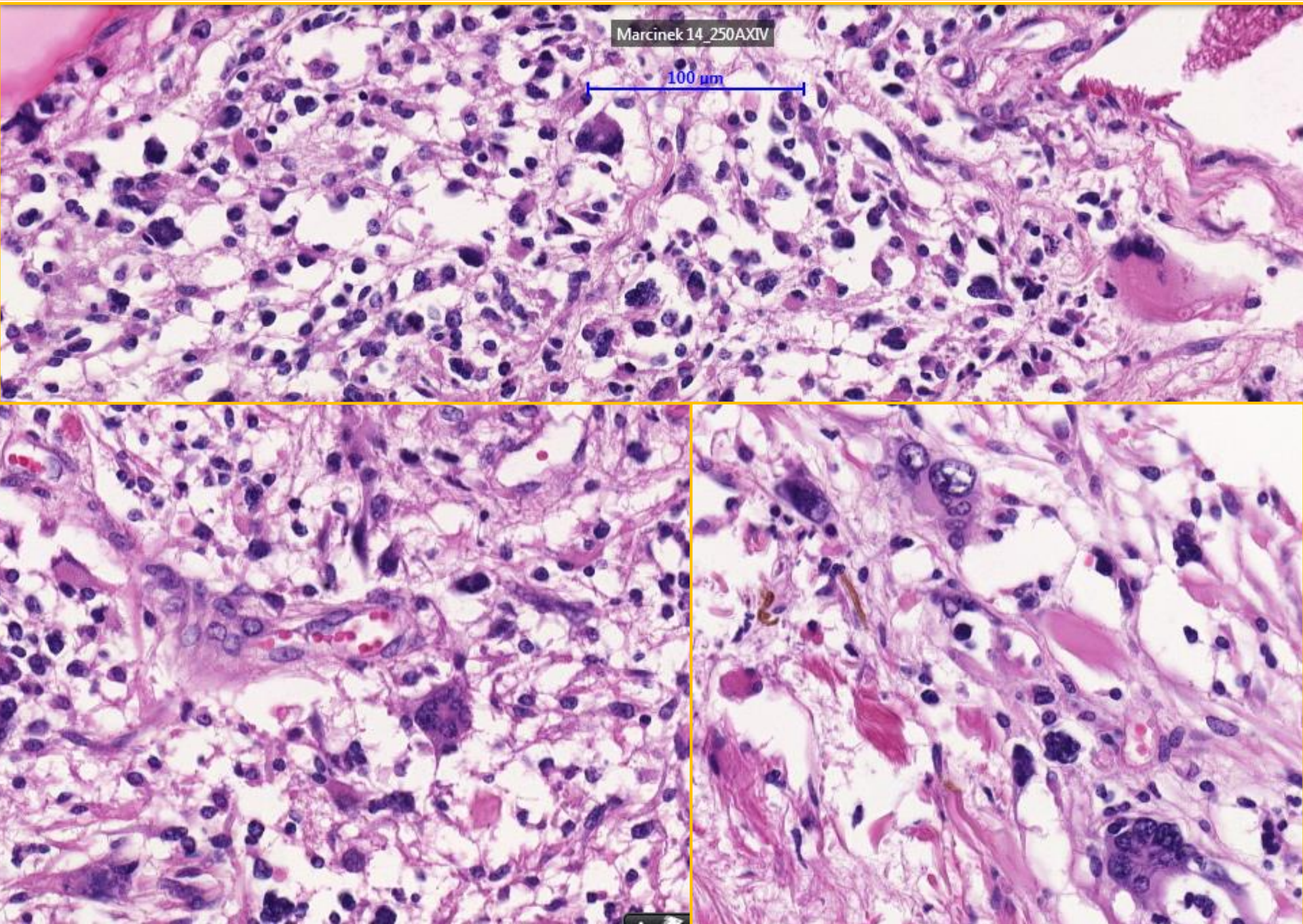
Marcinek 14_250AXIV
100 µm

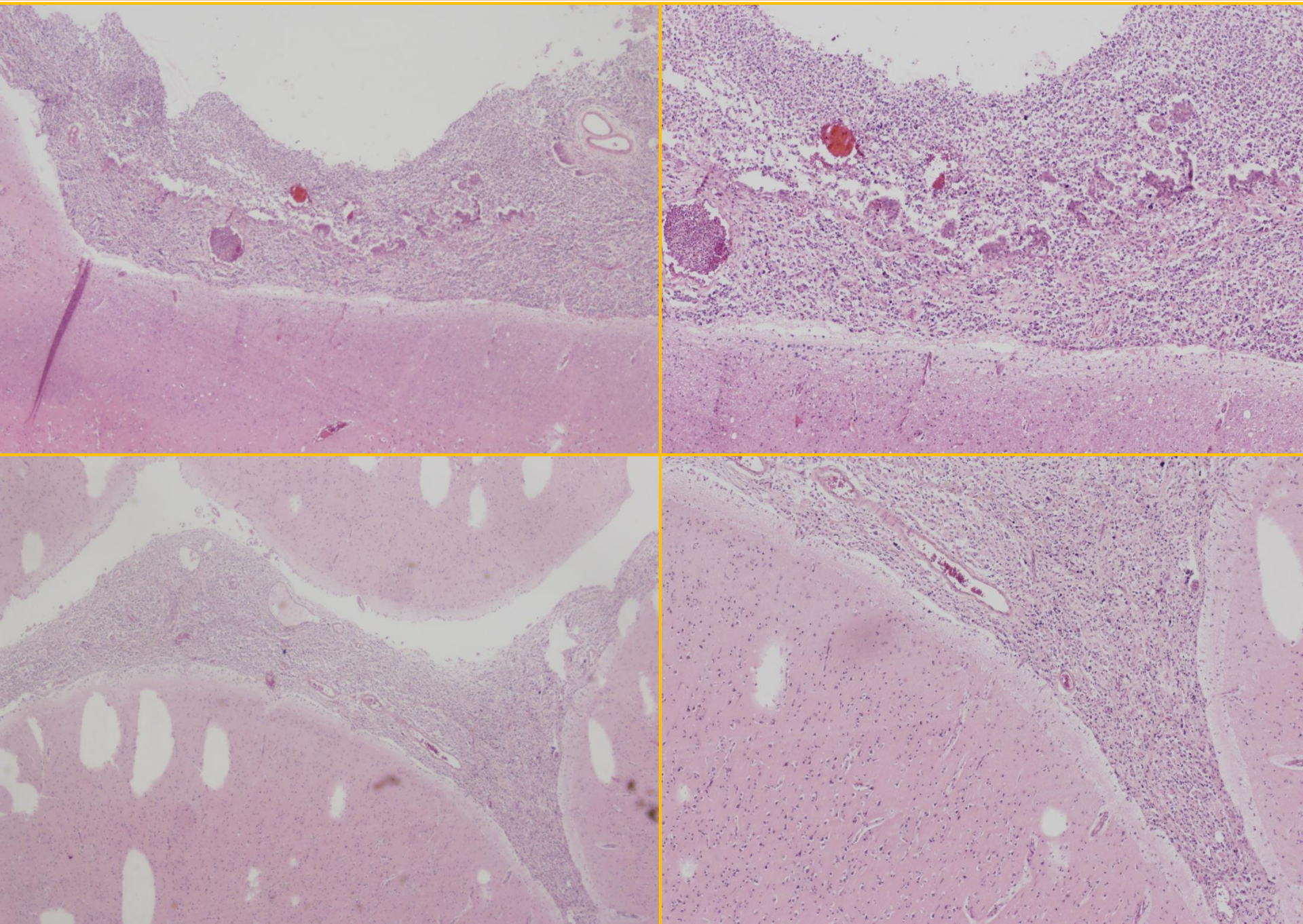

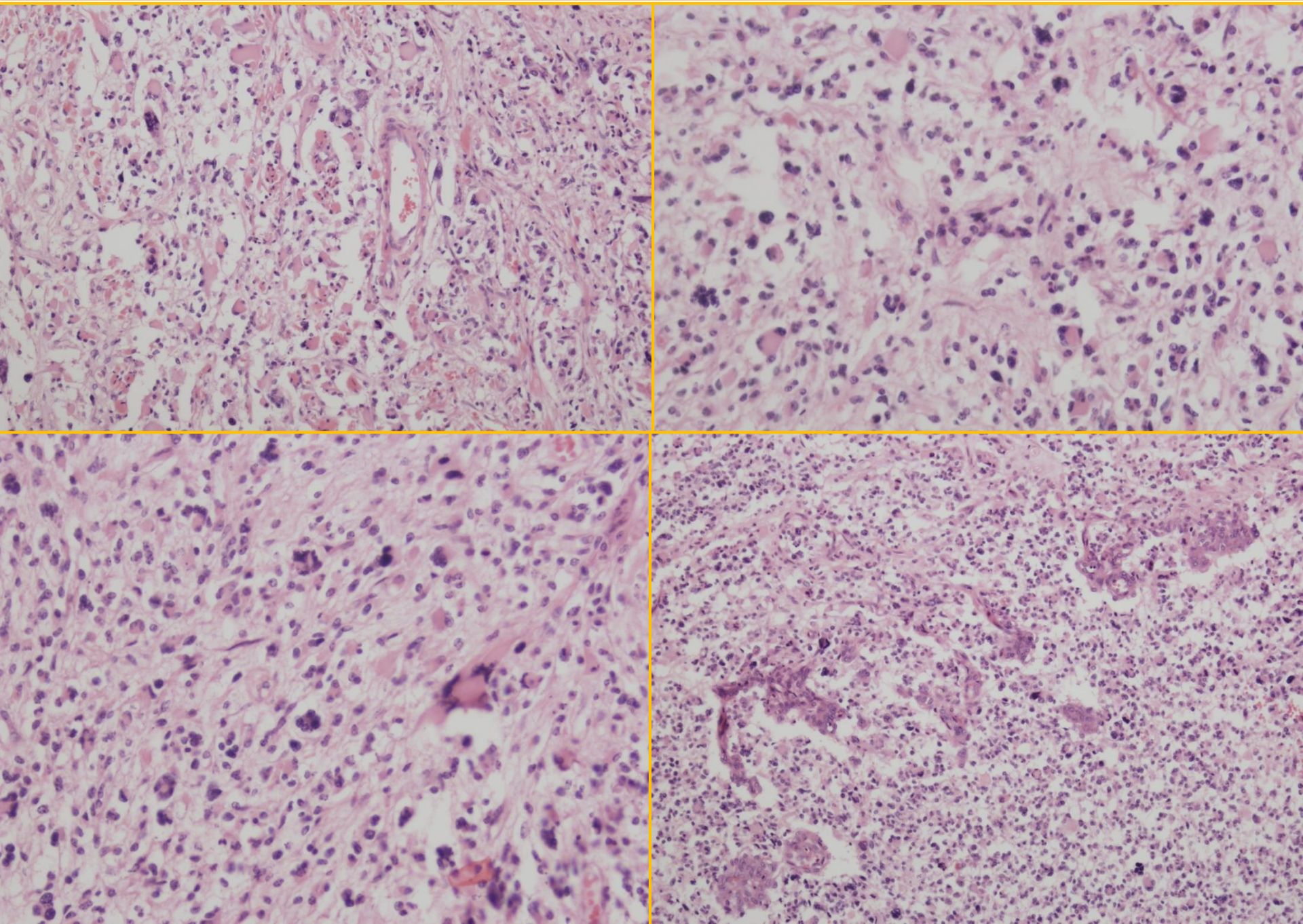

?

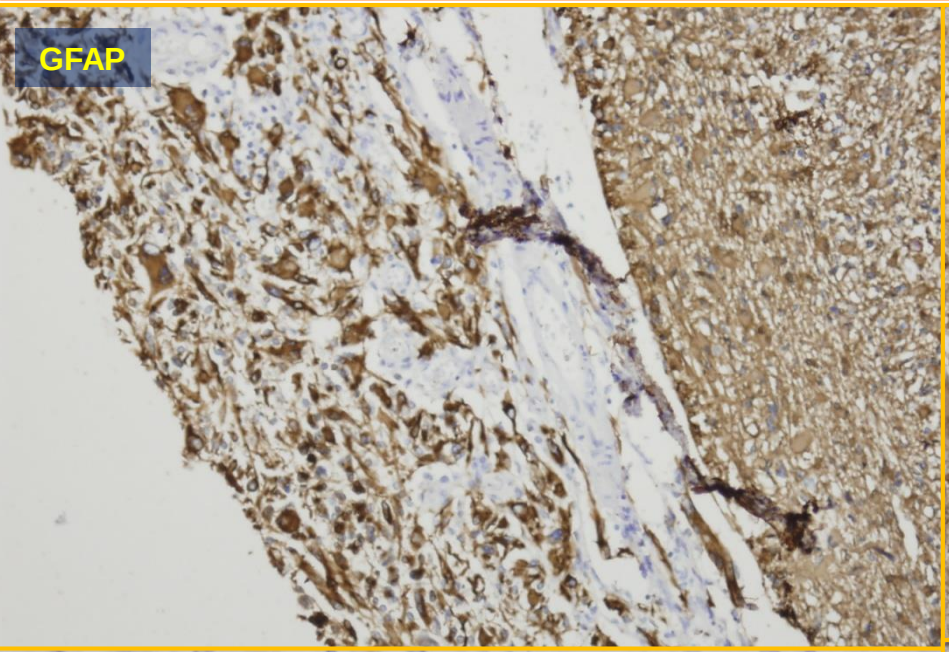
GFAP

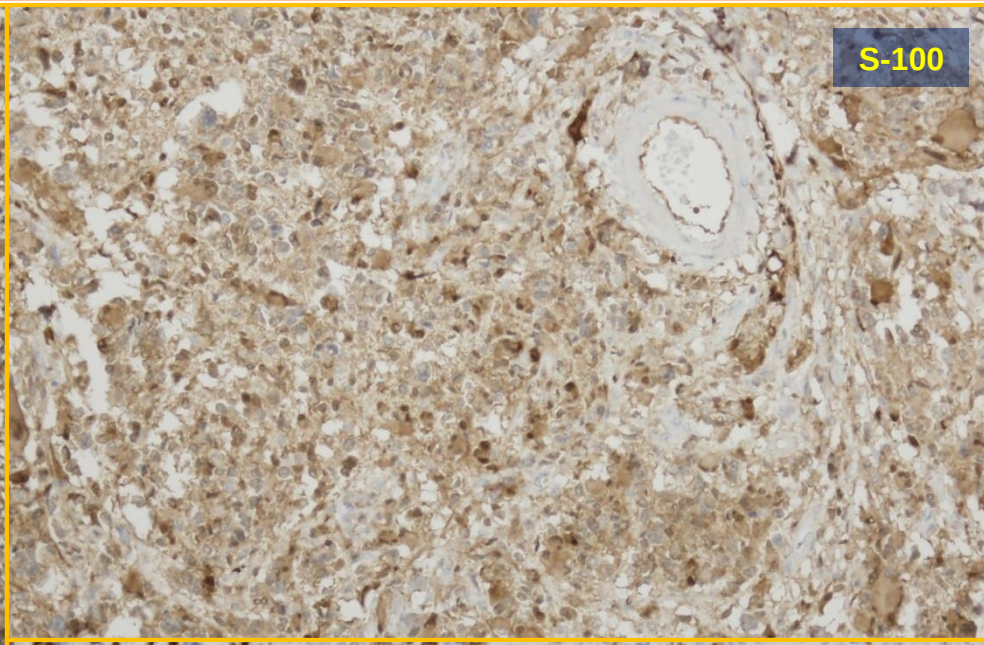
S-100

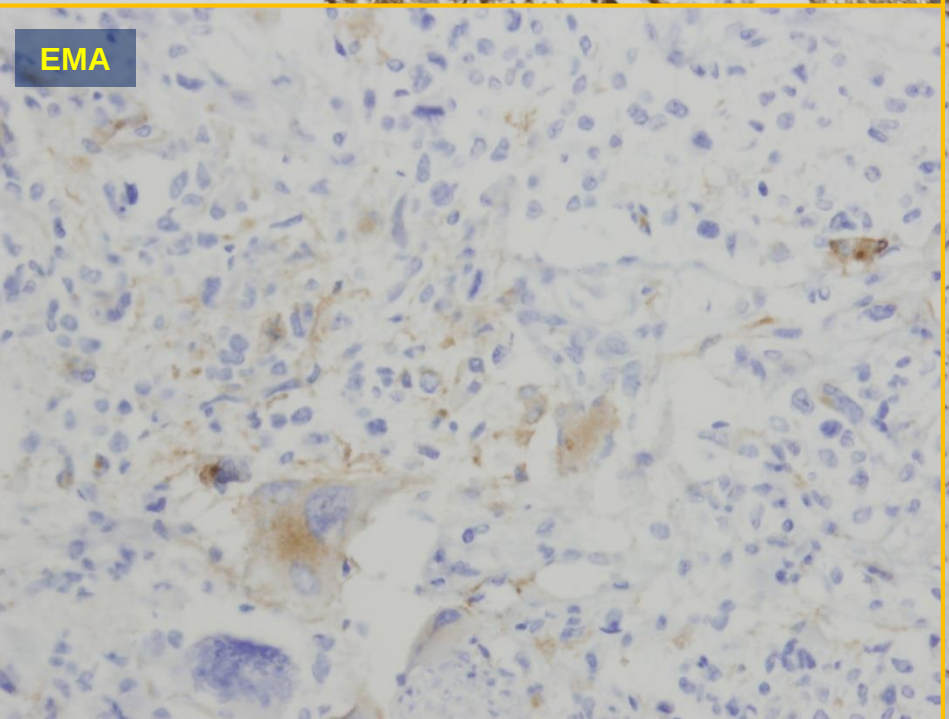
EMA

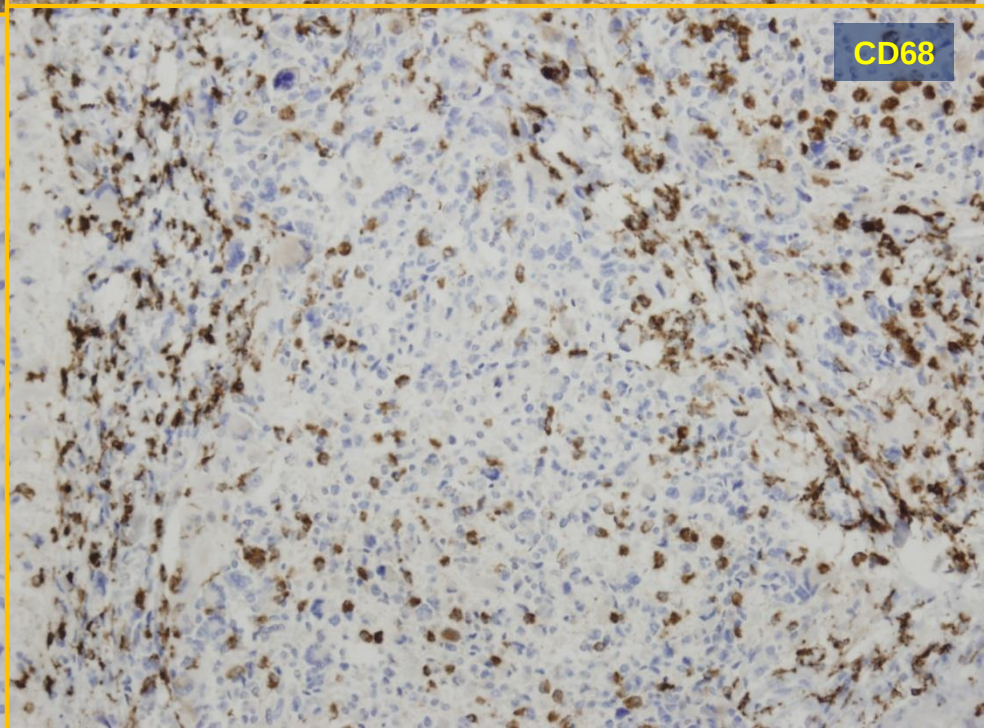
CD68

Primárna difúzna leptomeningeálna gliomatóza

?

- **Leptomeningeálna gliomatóza:** multifokálna resp. difúzna infiltrácia mozgových plien gliomatóznym nádorom mozgu (definovaná v literatúre, ale nie vo WHO!)
- **sekundárna** – infiltrácia po operácii či liečbe predchádzajúceho gliomatózneho tumoru mozgu (až 20% pacientov)
- **primárna** – gliomatózne nádorové bunky difúzne infiltrujúce mozgové resp. miechové pleny, bez prítomnosti nádorovej lézie parenchýmu mozgu

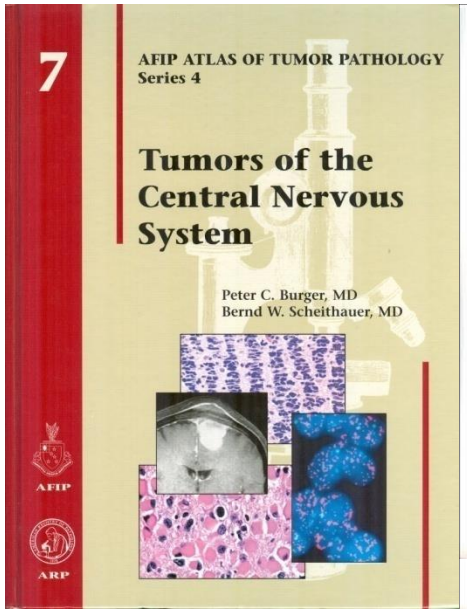

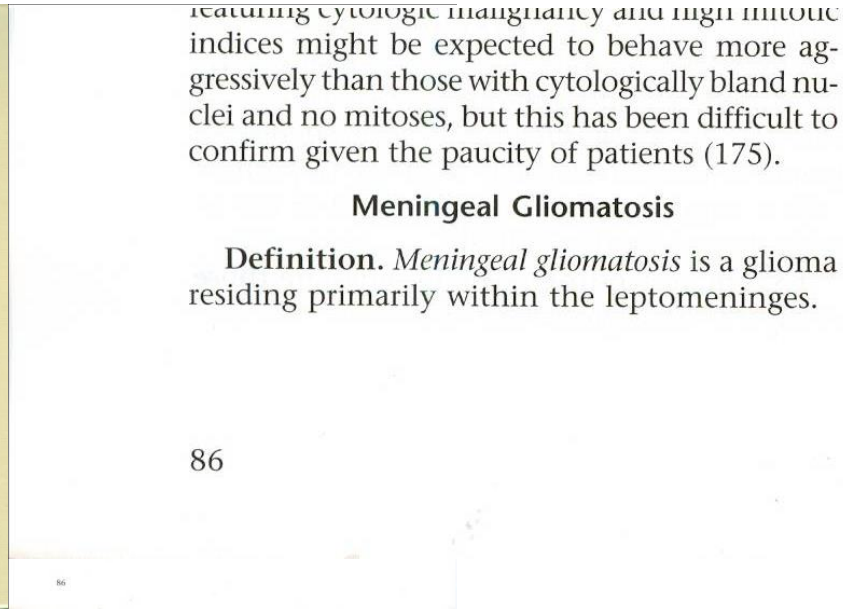

featuring cytologic malignancy and high mitotic indices might be expected to behave more aggressively than those with cytologically bland nuclei and no mitoses, but this has been difficult to confirm given the paucity of patients (175).

Meningeal Gliomatosis

Definition. *Meningeal gliomatosis* is a glioma residing primarily within the leptomeninges.

86

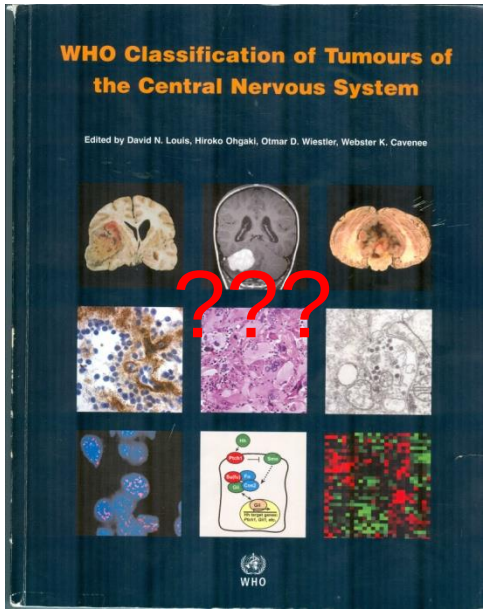

- **Primárna difúzna leptomeningeálna gliomatóza:**

incidencia – zriedkavé ochorenie (do 2015 publikovaných 50 prípadov)

epidemiológia – bez pohlavnej predilekcie
– vek 9 až 71 r., priemer 35 r.

etiológia – nádorová tranformácia heterotopických ložísk gliálny buniek v meningoch mozgu - cca 1% autoptických prípadov
- až 25% pacientov s vrodenými malformáciami nervového systému
- vznik pri embryonálnej migrácii buniek

– heterotopia najčastejšie na báze mozgu (53%), menej často v moste, lumbosakrálne, cervikálne

- **Primárna difúzna leptomeningeálna gliomatóza:**

lokalita – postih bazálnych meningov mozgu

– postih meningov miechy (až 58%), najmä oblasti cauda equina

– šírenie do komôr resp. tvrdých plien

klinika – najskôr nešpecifická chronická prodromálna fáza, neskôr náhly neurologický deficit

– príznaky infrakraniálnej hypertenzie (bolesť hlavy, edém papily, poruchy vedomia, nauzea, vracanie)

– paralýzy kraniálnych nervov, poruchy videnia, epilepsia

– bolesti chrbta, parestézie, poruchy vedomia

- **Primárna difúzna leptomeningeálna gliomatóza:**

morfologicky – zvyčajne high-grade gliómy (WHO gr. III, resp. IV)
– väčšinou astrocytómy, glioblastómy, ojedinele oligodendrogliómy

diagnostika – bez prítomnosti charakteristických laboratórnych či klinických znakov (30% pacientov je bez klinickej diagnózy)
– zobrazovacíe metódy (kontrastná MRI skeny) + biopsia meningov (väčšinou bez nádorových buniek v CSL)
– väčšina pacientov diagnostikovaná až post mortem

diferenciálna diagnóza – meningitídy: TBC, mykotická, parazitická, autoim.
– infiltrácia meningov malígnym melanómom
– meningeálna karcinomatóza
– cerebrálna vaskulitída

- **Diagnostický záver pitvy:**
- **Základné ochorenie:** meningeálna gliomatóza bázy mozgu (C70.0)
- **Komplikácie základného ochorenia:** infarkty mozgu a epilepsia (I63.9)
  obojstranná bronchopneumónia (J18.9)
- **Príčina smrti: multiorgánové zlyhanie:** mozog, srdce, pľúca (I70.9)

Zlo prichádza z Mordoru!!!!

J.R.R. Tolkien 1954

J. Marcinek 2018